



ISSN: 2409-2231 (Print)
ISSN: 2410-1893 (Online)

РЕЦЕНЗИРУЕМЫЙ
НАУЧНО-ПРАКТИЧЕСКИЙ ЖУРНАЛ

ИССЛЕДОВАНИЯ И ПРАКТИКА В МЕДИЦИНЕ

RESEARCH AND PRACTICAL
MEDICINE JOURNAL

Том 6

№4

2019

Москва



ЛУЧЕВЫЕ МЕТОДЫ ДИАГНОСТИКИ САРКОПЕНИИ

В.Л.Масенко¹, А.Н.Коков¹, И.И.Григорьева², К.Е.Кривошапова¹

- 1 ФГБНУ «Научно-исследовательский институт комплексных проблем сердечно-сосудистых заболеваний», 650002, Российская Федерация, г. Кемерово, Сосновый бульвар, д. 6
- 2 ФГБОУ ВО «Кемеровский государственный медицинский университет» Министерства здравоохранения Российской Федерации, 650056, Российская Федерация, г. Кемерово, ул. Ворошилова, д. 22а

Резюме

Одним из процессов, сопровождающих старение организма и снижение качества жизни пожилых людей, является саркопения, или утрата мышечной ткани, и связанное с ней ограничение подвижности. Выявление этого состояния у пациентов на стадии, когда имеет место лишь начальное уменьшение мышечной массы без снижения мышечной силы, имеет большое значение для определения причины заболевания и своевременного начала лечения. В настоящем обзоре приведено описание возможностей методов лучевой диагностики в оценке количества и качества мышечной ткани и их недостатков с позиции верификации и динамического наблюдения саркопении. Отсутствие единого стандарта инструментальной диагностики данной патологии и настороженности специалистов в отношении саркопении при рутинном обследовании является одной из основных причин недостаточного выявления утраты мышечной массы в когорте пожилых пациентов. Настоящий обзор представляет интерес для широкого круга врачей клинических специальностей, представителей лучевой диагностики, встречающихся в своей практической деятельности с пациентами старших возрастных групп.

Ключевые слова:

саркопения, лучевая диагностика, магнитно-резонансная томография, компьютерная томография, двухэнергетическая рентгеновская абсорбциометрия, ультразвуковая диагностика

Оформление ссылки для цитирования статьи

Масенко В.Л., Коков А.Н., Григорьева И.И., Кривошапова К.Е. Лучевые методы диагностики саркопении. Исследования и практика в медицине. 2019; 6(4): 127-137. DOI: 10.17709/2409-2231-2019-6-4-13

Для корреспонденции

Коков Александр Николаевич, к.м.н., заведующий лабораторией рентгеновской и томографической диагностики ФГБНУ «Научно-исследовательский институт комплексных проблем сердечно-сосудистых заболеваний»
Адрес: 650002, Российская Федерация, г. Кемерово, Сосновый бульвар, д. 6
ORCID: <https://orcid.org/0000-0002-7573-0636>
E-mail: radiology@bk.ru

Информация о финансировании. Финансирование данной работы не проводилось.

Конфликт интересов. Авторы заявляют об отсутствии конфликта интересов.

Статья поступила 13.05.2019 г., принята к печати 01.12.2019 г.

REVIEW

DOI: 10.17709/2409-2231-2019-6-4-13

RADIOLOGY METHODS OF THE SARCOPENIA DIAGNOSIS

V.L.Masenko¹, A.N.Kokov¹, I.I.Grigoreva, K.E.Krivoshapova¹

1. Research Institute for Complex Issues of Cardiovascular Diseases, 3 Sosnovy Boulevard, Kemerovo 650002, Russian Federation
2. Kemerovo State Medical University, 22a Voroshilova str., Kemerovo 650056, Russian Federation

Abstract

One of the processes that accompany the aging of the body and the decline in the quality of life of older people is sarcopenia or loss of muscle tissue and the associated restriction of mobility. The identification of this condition in patients at the stage when there is only an initial decrease in muscle mass without a decrease in muscle strength is of great importance for determining the cause of the disease and the timely start of treatment. This review describes the capabilities of the methods of radiation diagnosis in assessing the quantity and quality of muscle tissue and their shortcomings from the standpoint of verification and dynamic observation of sarcopenia. The lack of a unified standard for the instrumental diagnosis of this pathology and the alertness of specialists regarding sarcopenia during routine examination is one of the main reasons for the insufficient detection of muscle loss in the cohort of elderly patients. This review is of interest to a wide range of clinical physicians and radiologists, who are found in their practice with patients of older age groups.

Keywords:

sarcopenia, radiodiagnosis, magnetic resonance imaging, computed tomography, dual-energy x-ray absorptiometry, ultrasound diagnostics

For citation

Masenko V.L., Kokov A.N., Grigoreva I.I., Krivoshapova K.E. Radiology methods of the sarcopenia diagnosis. *Research and Practical Medicine Journal (Issled. prakt. med.)*. 2019, 6(4): p. 127-137. DOI: 10.17709/2409-2231-2019-6-4-13

For correspondence

Alexandr N. Kokov, MD, PhD, head of laboratory of x-ray and tomographic diagnostics Research Institute for Complex Issues of Cardiovascular Diseases
Address: 6 Sosnovy Bulvar, Kemerovo 650002, Russian Federation
ORCID: <https://orcid.org/0000-0002-7573-0636>
E-mail: radiology@bk.ru

Information about funding. No funding of this work has been held.

Conflict of interest. Authors report no conflict of interest.

The article was received 13.05.2019, accepted for publication 01.12.2019.

*Старость наша есть болезнь,
которую нужно лечить, как всякую другую.*

И. И. Мечников

Прогрессирующее старение населения в настоящее время становится одним из наиболее значимых факторов, оказывающих влияние практически на все сферы современного общества. По прогнозам экспертов ВОЗ, число людей в возрасте 60 лет и старше увеличится в 2025 г. до 1,2 млрд., а затем до 2 млрд. в 2050 г. [1]. Эти демографические изменения требуют смещения глобального акцента на удовлетворение потребностей пожилых людей в области здравоохранения. Негативный эффект полиморбидности хронических заболеваний, присутствующих стареющему населению, усугубляется фоновым влиянием синдрома старческой астении (СА).

Согласно клиническим рекомендациям Минздрава РФ и Российской ассоциации геронтологов и гериатров, «старческая астения — это ключевой гериатрический синдром, характеризующийся возраст-ассоциированным снижением физиологического резерва и функций многих систем организма, приводящий к повышенной уязвимости организма пожилого человека к воздействию эндо- и экзогенных факторов с высоким риском развития неблагоприятных исходов для здоровья, потери автономности и смерти» [2]. Распространенность СА среди пожилых людей в возрасте от 65 лет и старше, по данным ряда исследований, составляет от 10,7% до 43,9% [3, 4]. Данный клинический синдром представляет собой сочетание снижения веса, потери мышечной силы, повышенной утомляемости, снижения скорости ходьбы, значительного снижения физической активности в целом. Диагноз СА устанавливается на основании наличия у пациента трех и более симптомов. Выявление одного или двух симптомов трактуется как старческая преастения [5]. При этом доказано, что при отсутствии своевременных мер по лечению и реабилитации преастения переходит в полноценную форму астении в течение 4–5 лет [6].

Пожалуй, наиболее явным и значимым проявлением СА является уменьшение мышечной массы, для которого в 1989 г. И. Розенберг предложил термин «саркопения» (от греч. *sarcs* — плоть и *penia* — дефицит). По мере старения человеческого организма скелетная мышечная масса, начиная с 30 лет, уменьшается ежегодно на 0,1–0,5% с резким ускорением процесса после 65 лет [7]. Европейская рабочая группа по саркопении у пожилых людей (EWGSOP) в 2009 г. дала определение этому состоянию как «мышечному заболеванию, заключающемуся в неблагоприятных изменениях мышц, кото-

рые накапливаются на протяжении всей жизни». При этом отмечается, что саркопения распространена не только среди людей пожилого возраста, но может встречаться и в более молодом возрасте. Согласно рекомендациям EWGSOP 2019, снижение мышечной силы как ключевой симптом для подтверждения диагноза саркопении требует инструментального подтверждения снижения количества и качества мышц [8]. Саркопения не просто снижает качество жизни пациентов в возрасте от 60 лет. Доказано, что саркопения является предиктором прогрессирования хронических заболеваний, развития послеоперационных как инфекционных, так и неинфекционных осложнений, а также достоверно связана с увеличением смертности от всех причин [9].

Учитывая факт, что мышцы человека являются крупнейшим резервуаром белка в организме, неудивительно, что мышечная масса может выступать маркером общих физиологических резервов пациента. При этом предмет изучения требует в первую очередь использования методов количественной оценки. Хотя в настоящее время доступен весьма широкий спектр визуализирующих, функциональных и биологических маркеров саркопении, объективное измерение показателей саркопении затрудняется ограничениями, присущими всем инструментам оценки [10]. С позиции объективности, визуализирующие методы оценки морфометрических биомаркеров старения представляются наиболее точными и воспроизводимыми, в том числе для оценки прогрессирования астении, которая не всегда правильно и своевременно оценивается клиницистами.

Для количественной оценки доменов саркопении наиболее широкое применение получили двухэнергетическая рентгеновская абсорбциометрия (ДРА), компьютерная томография (КТ), магнитно-резонансная томография (МРТ) и ультразвуковое исследование (УЗИ). Однако имеющиеся особенности использования, ограничения методик не позволяют выделить определенный золотой стандарт. В настоящем обзоре представлена краткая характеристика основных методов лучевой диагностики количественных и качественных показателей мышечной массы и их возможностей в диагностике саркопении как составляющей синдрома СА.

Компьютерная томография

Благодаря значительным достижениям в совершенствовании технологии получения изображений, КТ стала одним из наиболее используемых методов визуализации в настоящее время. В частности, КТ является стандартным диагностическим инструментом для нейровизуализации, онкологической

патологии, туберкулеза и сердечно-сосудистых заболеваний. Анализ морфологии тканей на изображениях, полученных при КТ-исследованиях, основан на ослаблении рентгеновского излучения при прохождении через тело пациента, выраженного в единицах Хаунсфилда (НУ).

В откалиброванной КТ-системе чистая вода имеет значение плотности НУ, равной нулю. За исключением воздуха в легких, пазухах носа и желудочно-кишечном тракте, жировая ткань является единственной структурой, которая представлена рядом отрицательных значений плотности НУ, тогда как остальные ткани и органы занимают положительный диапазон шкалы Хаунсфилда. Ограниченные плотности жировой ткани в диапазоне между -190 и -30 НУ позволяет достоверно дифференцировать ее от мышечной массы на аксиальном срезе и активно использовать КТ для диагностики саркопении и ассоциированных с ней состояний. Возросшая доступность метода КТ с возможностью оценки структуры тела человека на любом анатомическом уровне привели к каскаду исследований мышечной массы с использованием совершенно различных индикаторных показателей [11–14].

Наиболее простым количественным показателем является площадь мышц в одном срезе или объем мышцы в нескольких последовательных срезах, захватывающих мышцу целиком. Эти измерения требуют предварительной сегментации изображения, которая может быть достаточно сложной из-за низкого контраста мягких тканей, особенно в туловище, где мышцы и окружающие органы имеют примерно одинаковые значения плотности. Упрощенный подход к сегментации — это выделение мышц вручную [15], особенно если количество обрабатываемых срезов невелико. Точность ручной сегментации определя-

ется использованием оператором знаний анатомии для определения границы мышц. Однако при большом количестве обрабатываемых срезов требуется автоматизированный подход к сегментации с возможностью быстрой обработки массива данных [16].

В качестве точек приложения количественной оценки мышечной массы различными авторами предлагаются средняя треть бедра, голени, предплечья [11, 17, 18]. В исследовании Kim J. с соавт. была измерена площадь поперечного сечения *m. psoas* на уровне третьего поясничного позвонка (LIII) с поправкой на квадрат роста. Авторы предполагают, что мышечный индекс поясничной мышцы отражает состояние всей массы скелетных мышц. По результатам исследования они определили нижнюю границу нормативных значений данного показателя. Для мужчин в возрасте 50–59 лет она составила $422 \text{ мм}^2/\text{м}^2$, для женщин — $242 \text{ мм}^2/\text{м}^2$ [12].

Имеются также данные об оценке массы паравerteбральных мышц как на протяжении всего поясничного отдела позвоночника, так и на уровне отдельных межпозвонковых дисков [19, 20]. Наибольшее распространение в количественной оценке мышечной ткани получил подход с определением площади всех поперечнополосатых мышц, входящих в зону сканирования на уровне LIII позвонка (*m. psoas major*, *m. erector spinae*, *m. quadratus lumborum*, *m. obliquus externus abdominis*, *m. obliquus internus abdominis*, *m. transversus abdominis*, *m. rectus abdominis*). Для этого на КТ-изображении, полученном на уровне каудального края тела LIII, вручную выделяется область и определяется площадь (см^2) мышечной ткани (рис. 1). Используемый диапазон ослабления рентгеновского излучения для скелетных мышц — от $+150$ до -29 НУ, что позволяет нивелировать попадание в зону интереса костной ткани, паренхиматоз-

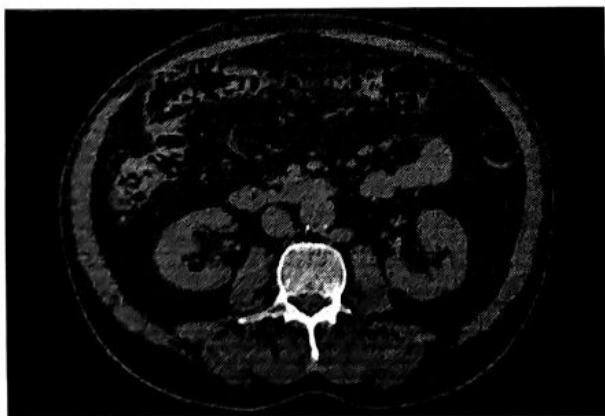

Рис. 1. Выделение скелетных мышц на компьютерной томограмме, уровень позвонка LIII

Fig. 1. Selection of skeletal muscles on a CT scan, the level of the vertebra LIII

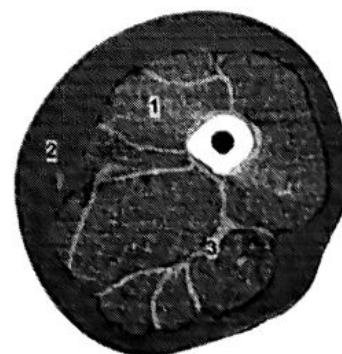


Рис. 2. Поперечное КТ-изображение средней трети бедра: 1 – поперечнополосатая мускулатура; 2 – подкожная жировая ткань; 3 – межмышечная жировая ткань

Fig. 2. Transverse CT image of the middle third of the thigh: 1-striated muscle; 2-subcutaneous adipose tissue; 3-intermuscular adipose tissue

ных органов, подкожного и висцерального жира [21]. Измерения площади должны быть нормализованы к квадрату роста, чтобы быть репрезентативными для оценки мышечной массы человека в целом [15]. Таким образом, вычисляется «скелетно-мышечный индекс» (СМИ), равный отношению полученного показателя площади скелетной мускулатуры на уровне тела LIII позвонка к квадрату показателя роста пациента. За пороговое значение СМИ, ниже которого состояние мышечной ткани расценивается как саркопения, принимается $52,4 \text{ см}^2/\text{м}^2$ для мужчин и $38,5 \text{ см}^2/\text{м}^2$ для женщин [14].

Помимо количественной характеристики мышечной ткани с использованием КТ-диагностики, в настоящее время достаточно большое внимание уделяется оценке качественных возрастных изменений мышц с позиции вклада мышечной атрофии и жировой инфильтрации мышечных волокон в феномен саркопении и синдрома СА. Одним из главных преимуществ КТ является возможность оценки изменения плотности мышц, также называемой аттенуацией мышечной ткани, которая линейно зависит от количества жировой ткани в мышцах.

Выделяют два основных депо жира в мышечной ткани. Адипоциты, располагающиеся между мышечными группами поперечнополосатой мускулатуры (перимышечная жировая ткань) и внутри мышцы в виде скоплений и прослоек жировой ткани между мышечными волокнами, формируют межмышечную жировую ткань (ММЖ) (рис. 2). Второе жировое депо представлено внутриклеточными липидами миоцитов и составляет от 6 до 14% их объема [22]. Увеличение количества ММЖ доказано коррелирует с сердечно-сосудистым риском, в то время как увеличение показателя внутриклеточных липидов является независимым фактором риска инсулинорезистентности [23, 24].

Дифференцированная оценка внутри- и перимышечной жировой ткани по данным КТ сопряжена со значительной сложностью ввиду анатомических особенностей мышц, таких как большое количество мышечных групп, обилие фасций и связок в зоне интереса. Визуальная верификация внутриклеточных липидов также затруднена ограниченной пространственной разрешающей способностью КТ. В связи с этим детальная мышечная сегментация всего массива ткани в зоне исследования для определения плотности мышц не используется, а репрезентативные значения плотности мышц могут быть получены с помощью измерения в проекции наиболее четко визуализируемого участка оцениваемой мышцы или группы мышц [25].

Но, несмотря на высокую информативность КТ в оценке количества и качества мышечной ткани,

а также визуализации лучевых паттернов саркопении, до настоящего времени среди исследователей сохраняется вариабельность терминологии определяемого субстрата. Термин «мышца» обычно используется для обозначения мышцы как органа, который включает в себя как поперечнополосатую мускулатуру, так и ММЖ. Тогда как определение «мышечная ткань» включает внутриклеточные липиды, но исключает жировую ткань вокруг самих мышечных волокон. Вместе с тем некоторые авторы используют термин «мышечная ткань» как синоним мышцы [26]. Включение в измеряемую область жировой ткани снижает показатели аттенуации ткани. Но изменение показателей мышечных волокон с позиции изучения саркопении нецелесообразно рассматривать в отрыве от жирового депо мышечной ткани. Увеличение количества ММЖ и внутриклеточных липидов понижает показатели аттенуации мышечной ткани, является рентгенологическим признаком саркопенического ожирения и может быть использовано как показатель низкого качества мышц в изучении вклада саркопении в полиморбидную клиническую картину [27].

Саркопеническое ожирение предстает предиктором тяжелых послеоперационных осложнений у пациентов, перенесших операцию на печени, поджелудочной железе, кишечнике [28, 29]. У больных с саркопеническим ожирением выживаемость после радикальной мастэктомии по поводу рака молочной железы ниже, чем у пациентов с саркопенией без изменения плотности мышц [30]. Наличие саркопении и низкой плотности мышц у пациентов, перенесших замену аортального клапана, не коррелирует с традиционными методами оценки прогноза. Но при этом в группе больных с сопутствующим саркопеническим ожирением риск развития неблагоприятных исходов открытой хирургии достоверно выше, что послужило основанием для использования саркопении в качестве суррогатного маркера для определения подходов к транскатетерной имплантации аортального клапана [31].

Магнитно-резонансная томография

Изучение тела человека с использованием явления магнитного резонанса протонов водорода, в отличие от КТ, не имеет негативного биологического эффекта, присущего ионизирующему излучению. Современные протоколы сканирования МРТ разработаны для оптимальной визуализации различных тканей организма, включая мышцы, жировую ткань, костные структуры. Благодаря превосходной контрастности мягких тканей, МРТ активно используется как средство исследования скелетных мышц с достаточно хорошим разрешением изображе-

ния. Метод МРТ хорошо зарекомендовал себя при оценке эффективности лечения и мониторинге прогрессирования заболеваний, сопровождающихся изменением структуры и состава тканей. Высокая чувствительность к изменению парамагнитных характеристик исследуемого субстрата позволяет использовать МРТ для выявления отека мышц или фасций, жировой инфильтрации, фиброза и атрофии мышечной ткани [32]. Например, с помощью МРТ-сканирования тканей нижней конечности были подробно изучены отрицательные эффекты быстрой жировой инфильтрации мышц и мышечной дегенерации при миодистрофии Дюшенна, а также при травматическом повреждении спинного мозга [33, 34].

Стоит отметить, что стандартизированный подход к получению МРТ-изображений исследуемой зоны имеет важнейшее значение для точности и воспроизводимости количественного определения объема скелетных мышц и жира с помощью данной методики. Однако общепринятого протокола не существует. Отчасти это связано с особенностями параметров сканирования МР-томографов разных производителей. Кроме того, большинство исследователей предлагают собственные алгоритмы постпроцессорной обработки МР-изображений и способы расчета интересующих показателей. Сегментация тканей при этом может выполняться как в ручном, так и в полуавтоматическом или автоматизированном режимах. Чаще всего для оценки мы-

шечной морфологии применяются T1-взвешенные «спин-эхо» последовательности МРТ, обеспечивающие наилучший контраст между мышцами и жиром [35]. Часть исследователей используют в качестве объекта изучения среднюю треть бедра, другие — поперечные срезы брюшной полости [36, 37].

При изучении мышц бедра проводится сканирование на уровне средней трети бедренной кости в аксиальной плоскости с получением трех срезов толщиной 5 мм с интервалом 1–3 см. На основании полученных сканов поперечного сечения бедра определяется средняя площадь (см²) ММЖ и безжировой мышечной массы. Это достигается путем программного анализа с определением содержания фракции жира или мышечной массы в каждом пикселе зоны интереса. Такой подход позволяет учитывать дробный вклад жира и мышц в каждый пиксель, что обеспечивает определение минимального количества жира в мышечной ткани [38].

Другой диагностический подход предполагает использование для оценки количества и качества мышечной ткани паравертебральных мышц на поясничном уровне с помощью их ручной или полуавтоматической сегментации (рис. 3) и последующего определения площади и количественной оценки внутримышечного жира и безжировой мышечной массы [39]. На наш взгляд, эта методика в большей степени подходит для верификации и динамического наблюдения саркопенического ожирения, так как сравнительный анализ результатов МРТ бедренной

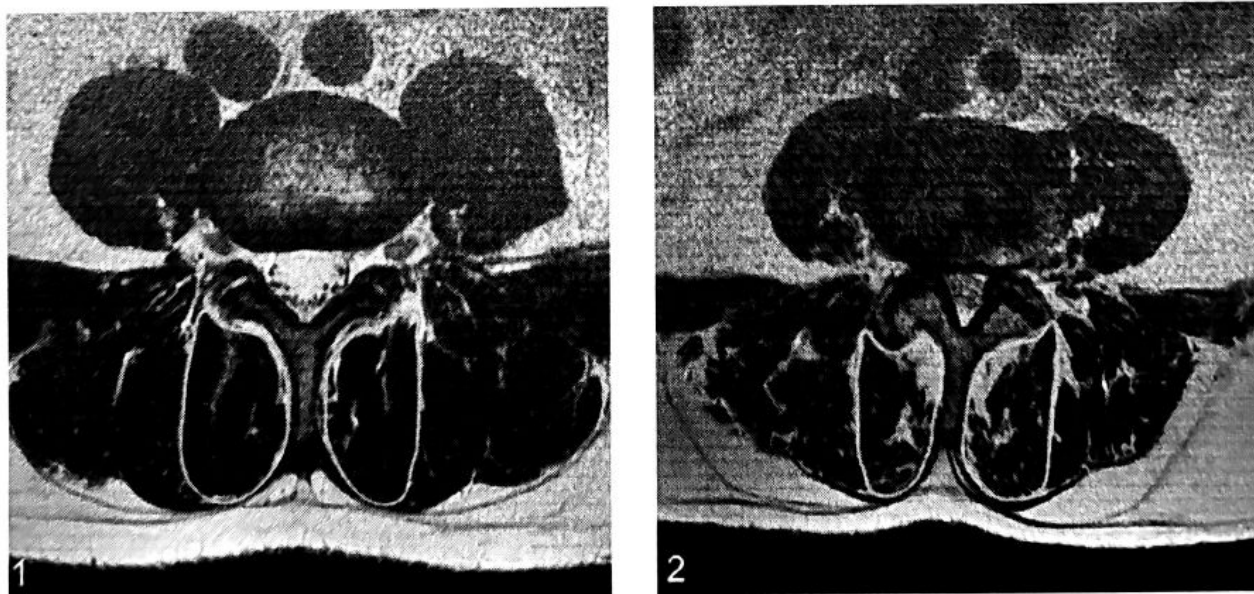


Рис. 3. Примеры сегментации параспинальных мышц на поперечных МР-изображениях поясничного уровня у пациента с нормальной мышечной массой (1) и у больного с саркопенией (2)

Fig. 3. Examples of paraspinal muscle segmentation on transverse lumbar Mr images in a patient with normal muscle mass (1) and in a patient with sarcopenia (2)

мускулатуры и мышц поясничной области указывает на значительно более высокую среднюю долю ММЖ и возрастное увеличение доли жировой ткани со стороны паравертебральных мышц в отличие от мышц нижних конечностей. При этом индекс массы тела положительно связан с бедренной, но не паравертебральной жировой фракцией мышечной ткани [40].

Количество жировых и фиброзных прослоек в мышечной ткани увеличивается по мере старения организма. В нескольких исследованиях с использованием МРТ у пожилых людей было установлено, что жировая инфильтрация мышечной ткани обратно связана с показателями физической функции, препятствует функциональному восстановлению на фоне реабилитации, достоверно снижает качество жизни и повышает риск инвалидности [41–43]. Так, миостеатоз у женщин старше 50 лет связан с повышенным риском остеопоротических переломов и является мощным предиктором снижения подвижности [44].

Развитие технологии МРТ оказало значимое влияние на оценку состава тканей организма. Появление МР-спектроскопии реализовало на практике количественную оценку внутриклеточных липидов *in vivo*, которая остается недоступной для прочих диагностических методов [45]. Однако, несмотря на все достоинства, МРТ также имеет ряд недостатков, таких как высокая стоимость и временные затраты на проведение исследования. Кроме того, ферромагнитные импланты, имплантированные электронные устройства, а также клаустрофобия и невозможность длительного нахождения пациента в положении лежа на спине в определенной степени ограничивают использование оценки мышечной ткани на МРТ у пожилых людей. По аналогии с КТ, другим фактором, ограничивающим широкое применение МРТ в диагностике саркопении, является отсутствие протокола золотого стандарта для анализа. Различия в протоколах получения изображений лишь усугубляют проблемы при сопоставлении результатов исследований. Учитывая эти особенности, МРТ лучше подходит для одноцентровых исследований, в которых необходимы точные измерения количества и качества мышц [46]. Чтобы повысить ценность МРТ в отношении саркопении и саркопенического ожирения исследователи и клиницисты должны прийти к консенсусу и разработать стандартизированные протоколы анализа параметров скелетных мышц.

Двухэнергетическая рентгеновская абсорбциометрия

Оценка мышечной и жировой ткани с учетом разницы величины поглощения рентгеновских лучей нашла реализацию при использовании двухэнер-

гетической абсорбциометрии (ДРА) — измерения ослабления двух пиков энергии излучения [47]. Метод ДРА, первоначально разработанный для оценки минерального состава костной ткани, в основном используется для диагностики остеопороза, оценки риска переломов и мониторинга терапии. Однако, с учетом возможности количественной оценки, наряду с костной тканью, жирового и мышечного компартментов, данный метод был предложен в качестве потенциального инструмента диагностики саркопении [1].

Стандартное сканирование ДРА включает оценку минеральной плотности кости, содержания минералов в области интереса, а также сухой (тощей) мышечной массы. Точная оценка мышечной массы при сканировании всего тела может быть затруднена из-за попадающих в зону интереса паренхиматозных органов. Поэтому наиболее широкое применение получила оценка поперечнополосатых мышц конечностей или так называемой аппендикулярной мышечной массы. Было установлено, что результаты измерения аппендикулярной мышечной массы с помощью ДРА, в отличие от общей мышечной массы, сильно коррелируют с данными как КТ, так и МРТ скелетных мышц [48].

Для характеристики мышечной ткани при этом используются показатель аппендикулярной мышечной массы конечностей и автоматически рассчитываемый производный показатель — СМИ [49]. В отличие от СМИ при КТ на поясничном уровне расчет ДРА-производного СМИ основан не на площади, а на массе мышечной ткани и измеряется в кг/м². База референсных значений входит в состав программного обеспечения денситометров и представлена средними значениями СМИ молодой популяции. Снижение значений СМИ на два и более стандартных отклонений ниже референса позволяет верифицировать снижение мышечной массы, соответствующее саркопении [1]. Однако следует отметить, что средние значения показателей мышечной массы, принятые в качестве контроля, могут отличаться от средних значений популяции в зависимости от этнической принадлежности, региона проживания. Кроме того, референсные базы, аппаратные и программные пакеты могут различаться у разных производителей денситометров. В настоящее время отсутствуют общепринятые пороговые значения мышечной массы для половозрастных групп. Все эти несоответствия ограничивают возможность сравнения результатов измерений, полученных на разных сканерах.

Следует также отметить, что использование ДРА как в клинических, так и в исследовательских целях для оценки массы скелетных мышц не позволяет

оценить их качество [50, 51]. Основным ограничением ДРА является невозможность количественного определения жирового компонента ММЖ внутри и вокруг мышечных волокон. Поскольку жировая инфильтрация мышц может влиять на показатели их плотности, а также снижать мышечную функцию и подвижность, это обстоятельство существенно снижает диагностическую ценность ДРА в диагностике синдрома саркопении. Другим ограничением ДРА является недооценка быстрого изменения массы скелетных мышц при динамическом наблюдении по сравнению с методами КТ или МРТ.

Ультразвуковое исследование

Несмотря на то что КТ и МРТ являются наиболее точными и воспроизводимыми методами исследования мышечной ткани, их использование в повседневной клинической практике не всегда возможно. Ультразвуковое сканирование представляет собой более доступный неинвазивный метод диагностики, основными преимуществами которого являются простота использования, низкая стоимость и визуализация области интереса в реальном времени без радиационного воздействия. Безусловно, эта технология является многообещающей в гериатрической практике, но методика оценки не стандартизована, и в настоящее время ни одна из клинических рекомендаций по саркопении не включает ультразвук в свой диагностический алгоритм [52].

Измерения мышечной массы, полученные с помощью ультразвука, показали высокий уровень корреляции с результатами, полученными с помощью эталонных методов КТ и МРТ [53]. В 2005 г. K. Sanada и соавт. разработали математическую модель для оценки общей и региональной массы скелетных мышц у здоровых респондентов с использованием ультразвука на девяти участках тела (латеральная часть предплечья, передняя и задняя части плеча, живот, подлопаточная мышца, передняя и задняя части бедра, передняя и задняя поверхности голени) [54]. Толщина мышц, интенсивность эхо-сигнала, длина пучка и угол наклона являются параметрами, наиболее часто оцениваемыми при ультразвуковом исследовании. В перистых мышцах угол пеннации, определяемый как угол, образованный в месте прикрепления волокон к глубокому и поверхностному апоневрозу, предоставляет информацию о механических и сократительных свойствах мышцы [55]. Все эти параметры в разной степени ассоциированы с возрастом, однако получение подтвержденных пороговых значений для ультразвуковой оценки снижения мышечной массы у гериатрических пациентов и включение их в диагностические алгоритмы требуют проведения дополнительных исследований.

Здоровые мышцы гипозоногенны, поскольку звуковые волны проходят через однородную ткань и отражаются обратно только тогда, когда они взаимодействуют с волокнистыми структурами, такими как сосудистая сеть и фасции. По мере старения и развития саркопении в скелетных мышцах появляется все больше жировых прослоек и участков фиброза, что приводит к появлению новых плоскостей отражения звука и увеличению эхогенности ткани. Эти эффекты оцениваются количественно с помощью программного обеспечения для ультразвуковой визуализации, позволяя верифицировать развитие саркопенического ожирения. Отмечена достоверная обратная связь между интенсивностью эха и мышечной силой у пожилых пациентов [56].

В изучении качественных показателей мышц используется также метод визуализации распределения напряжения скелетных мышечных тканей и изменения упругости в режиме реального времени — ультразвуковая эластография. Старение и саркопении из-за фиброзирующих изменений могут привести к биомеханическим изменениям скелетных мышц (жесткость и потеря эластичности), которые можно верифицировать с помощью ультразвуковой эластографии [57].

В настоящее время опыт исследования саркопении с помощью УЗ-диагностики ограничен. Несмотря на то что УЗИ позволяет оценить мышечную массу, а также изменения ее качественных характеристик, связанных с увеличением внутримышечной фиброзной и жировой ткани, имеются определенные ограничения методики, такие как отсутствие достоверной воспроизводимости количественной оценки мышечной массы и высокая операторозависимость.

ЗАКЛЮЧЕНИЕ

Подходы лучевой диагностики к количественной и качественной оценке массы скелетных мышц продолжают развиваться с внедрением новых технологий, предоставляя широкий выбор вариантов для использования в исследованиях и клинических условиях. Выбор наиболее подходящего метода визуализации для измерения скелетных мышц зависит от доступности тех или иных технических возможностей, наличия опыта исследователя, необходимого для получения и анализа изображений, характеристики целевой популяции, анатомической области интереса и желаемого уровня структурной детализации. Важно отметить необходимость учета потенциальных рисков для пациента или участника исследования, воспроизводимость протоколов получения и анализа изображений, а также ценность

проводимых измерений для диагностики и прогноза синдрома СА и саркопении.

Использование методов лучевой диагностики в качестве стандартного скрининга саркопении не может рассматриваться в силу экономических ограничений и избыточной лучевой нагрузки. Но нельзя забывать о возможности оппортунистического скрининга саркопении, использования данных рутинных исследований, проводимых в обычной медицинской деятельности, для верификации снижения количества и качества мышечной массы пациентов, что позволяет инициировать поиск возможных причин саркопении и оптимизировать клиническое сопровождение. В настоящее время в литературе нет данных об исследовании экономической и клинической эффективности оппортунистического скрининга саркопении с использованием УЗИ, ДРА, КТ или МРТ. В первую очередь это связано с отсутствием стандартов специальной оценки мышечной ткани в рамках стандартной диагностической процедуры, трудоемкостью сегментации зоны интереса и низкой настроенностью специалистов в отношении саркопении.

Новый виток развития диагностической визуализации связывается с первыми попытками внедрения в практику технологии «искусственного интеллекта» [15, 17], развитием машинного обучения

и анализа больших наборов данных. Значительный массив данных, таких как плотность костей, ожирение и мышечная масса, в настоящее время может упускаться из внимания при проведении томографических исследований. Тем не менее эти результаты имеют непосредственное отношение к общему благополучию пациентов и могут быть использованы для автоматического анализа. Кроме того, сравнение с номограммами, основанными на возрасте, поле и этнической принадлежности пациента, является трудной задачей, которая может быть быстро и точно выполнена автоматизированной системой. Однако использование таких автоматизированных процессов пока остается за рамками современной практики.

Поскольку персонализированная медицина становится стандартом медицинской помощи, на данном этапе развития следует рассматривать все возможные методы диагностической визуализации с позиции оппортунистического скрининга саркопении. Объем информации, полученной в ходе любого лучевого исследования и доступной для оценки количества и качества скелетных мышц, позволяет предположить важную роль такого подхода в стратификации риска и в определении стратегии лечения на ранней стадии, когда вмешательства могут быть наиболее эффективными в предотвращении заболеваемости и снижении смертности, связанной с саркопенией.

Список литературы/References

1. Cruz-Jentoft AJ, Baeyens JP, Bauer JM, Boirie Y, Cederholm T, Landi F, et al. Sarcopenia. European consensus on definition and diagnosis: report of the European Working Group on Sarcopenia in older people. *Age Ageing*. 2010; 39(4):412–423. DOI: 10.1093/ageing/afq034
2. Старческая астения: клинические рекомендации. Общероссийская общественная организация «Российская ассоциация геронтологов и гериатров» М. 2018. Доступно по: http://uzrf.ru/userfiles/file/rokgvv/GeriatricCenter/01-1-astenia_recomend.pdf / Senile asthenia: clinical recommendations. All-Russian public organization "Russian Association of gerontologists and geriatricians" Moscow. 2018. (In Russian). Available at: http://uzrf.ru/userfiles/file/rokgvv/GeriatricCenter/01-1-astenia_recomend.pdf
3. Collard RM. Prevalence of frailty in community dwelling older persons: a systematic review. *J. Am. Geriatr. Soc.* 2012 Aug; 60(8):1487–1492. DOI: 10.1111/j.1532-5415.2012.04054.x
4. Gurina NA, Frolova EV, Degryse JM. A roadmap of aging in Russia: the prevalence of frailty in community-dwelling older adults in the St. Petersburg district — the «Crystal» study. *J. Amer. Geriatr. Soc.* 2011 Jun; 59(6):980–988. DOI: 10.1111/j.1532-5415.2011.03448.x
5. Fried LP, Ferrucci L, Darer J, Williamson JD, Anderson G. Untangling the concepts of disability, frailty, and comorbidity: implications for improved targeting and care. *Journals of Gerontology Series A-Biological Sciences & Medical Sciences*. 2004; 59(3):255–263. DOI: 10.1093/gerona/59.3.m255
6. Fisher AL. Just what defines frailty? *Journal of the American Geriatrics Society*. 2007; 53(12):2229–2230. DOI: 10.1111/j.1532-5415.2005.00510.x
7. Curcio F, Ferro G, Basile C, Liguori I, Parrella P, Pirozzi F et al. Biomarkers in sarcopenia: a multi-factorial approach. *Exp Gerontol*. 2016 Dec; 85:1–8. DOI: 10.1016/j.exger.2016.09.007
8. Cruz-Jentoft AJ, Bahat G, Bauer J, Boirie Y, Bruyère O, Cederholm T, et al. Writing Group for the European Working Group on Sarcopenia in Older People 2 (EWGSOP2), and the Extended Group for EWGSOP2. Sarcopenia: revised European consensus on definition and diagnosis. *Age Ageing*. 2019 Jan; 48(1):16–31. DOI: 10.1093/ageing/afy169
9. Beaudart C, Zaaria M, Pasleau FEO, Reginster JY, Bruyere O. Health outcomes of sarcopenia: A systematic review and meta-analysis. *PLoS One*. 2017 Jan; 12(1):e0169548. DOI: 10.1371/journal.pone.0169548
10. Marzetti E. Editorial: imaging, functional and biological markers for sarcopenia: the pursuit of the golden ratio. *J Frailty Aging*. 2012; 1(3):97–98. DOI: 10.14283/jfa.2012.15
11. Sherk VD, Thiebaud RS, Chen Z, Karabulut M, Kim SJ, Bemben DA. Associations between pQCT-based fat and muscle area and density and DXA-based total and leg soft tissue mass in healthy women and men. *J Musculoskelet Neuronal Interact*. 2014; 14(4):411–417.
12. Kim JS, Kim WY, Park HK, Kim MC, Jung W, Ko BS. Simple age specific cutoff value for sarcopenia evaluated by computed tomography. *Annals of nutrition & metabolism*. 2017 Jan; 71(3–4):157–163. DOI: 10.1159/000480407
13. Joglekar S, Asghar A, Mott SL, Johnson BE, Button AM,

- Clark E, et al. Sarcopenia is an independent predictor of complications following pancreatectomy for adenocarcinoma. *J Surg Oncol*. 2015 Dec; 111(6):771–775. DOI: 10.1002/jso.23862
14. Prado CM, Lieffers JR, McCargar LJ, Reiman T, Sawyer MB, Martin L, et al. Prevalence and clinical implications of sarcopenic obesity in patients with solid tumours of the respiratory and gastrointestinal tracts. A population based study. *Lancet. Oncol*. 2008 Jun 1; 9(7):629–635. DOI: 10.1016/S1470-2045(08)70153-0
15. Takahashi N, Sugimoto M, Psutka SP, Chen B, Moynagh MR, Carter RE. Validation study of a new semiautomated software program for CT body composition analysis. *Abdom Radiol*. 2017 Apr; 42(9):2369–2375. DOI: 10.1007/s00261-017-1123-6
16. Van Vugt JL, Levolger S, Gharbharan A, Koek M, Niessen WJ, Burger JW, et al. A comparative study of software programmes for cross-sectional skeletal muscle and adipose tissue measurements on abdominal computed tomography scans of rectal cancer patients. *J Cachexia Sarcopenia Muscle*. 2017 Apr; 8(2):285–297. DOI: 10.1002/jcsm.12158
17. Yokota F, Otake Y, Takao M, Ogawa T, Okada T, Sugano N, et al. Automated muscle segmentation from CT images of the hip and thigh using a hierarchical multi-atlas method. *Int J Comput Assist Radiol Surg*. 2018 Jul; 13(7):977–986. DOI: 10.1007/s11548-018-1758-y
18. Erlandson MC, Lorbergs AL, Mathur S, Cheung AM. Muscle analysis using pQCT, DXA and MRI. *Eur J Radiol*. 2016 Aug; 85(8):1505–1511. DOI: 10.1016/j.ejrad.2016.03.001
19. Hyun SJ, Bae CW, Lee SH, Rhim SC. Fatty degeneration of the paraspinal muscle in patients with degenerative lumbar kyphosis: a new evaluation method of quantitative digital analysis using MRI and CT scan. *Clin Spine Surg*. 2016 Dec; 29(10):441–447. DOI: 10.1097/BSD.0b013e3182aa28b0
20. Lee SH, Park SW, Kim YB, Nam TK, Lee YS. The fatty degeneration of lumbar paraspinal muscles on computed tomography scan according to age and disc level. *Spine J*. 2017 Jan; 17(1):81–87. DOI: 10.1016/j.spinee.2016.08.001
21. Коков А. Н., Брель Н. К., Масенко В. Л., Груздева О. В., Каретникова В. Н., Кашталап В. В. и др. Количественная оценка висцерального жирового депо у больных ишемической болезнью сердца с использованием современных томографических методик. Комплексные проблемы сердечно-сосудистых заболеваний. 2017; 8(3):113–119. / Kokov AN, Brel NK, Masenko VL, Gruzdeva OV, Karetnikova VN, Kashtalap VV, et al. Quantitative assessment of visceral adipose depot in patients with ischemic heart disease by using of modern tomographic methods. *Complex Issues of Cardiovascular Diseases*. 2017; 8(3):113–119. (In Russian). DOI: 10.17802/2306-1278-2017-6-3-113-119
22. Schrauwen-Hinderling VB, Hesselink MK, Schrauwen P, Kooi ME. Intramyocellular lipid content in human skeletal muscle. *Obesity*. 2006; 14(3):357–367. DOI: 10.1038/oby.2006.47
23. Yim JE, Heshka S, Albu J, Heymsfield S, Kuznia P, Harris T, et al. Intermuscular adipose tissue rivals visceral adipose tissue in independent associations with cardiovascular risk. *Int J Obes*. 2007; 31(9):1400–1405. DOI: 10.1038/sj.ijo.0803621
24. Perreault L, Bergman BC, Hunerdosse DM, Eckel RH. Altered intramuscular lipid metabolism relates to diminished insulin action in men, but not women, in progression to diabetes. *Obesity*. 2010; 18(11):2093–2100. DOI: 10.1038/oby.2010.76
25. Aubrey J, Esfandiari N, Baracos VE, Buteau FA, Frenette J, Putman CT, et al. Measurement of skeletal muscle radiation attenuation and basis of its biological variation. *Acta Physiol*. 2014; 210(3):489–497. DOI: 10.1111/apha.12224
26. Werf A van der, Langius JAE, Schueren MAE de van der, Nurmohand SA, Pant KAMI van der, Blauwhoff-Buskermolen S, et al. Percentiles for skeletal muscle index, area and radiation attenuation based on computed tomography imaging in a healthy Caucasian population. *Eur J Clin Nutr*. 2018 Feb; 72(2):288–296. DOI: 10.1038/s41430-017-0034-5
27. Мисникова И. В., Ковалева Ю. А., Климина Н. А. Саркопическое ожирение. *Русский медицинский журнал*. 2017; 25(1):24–29. / Misnikova IV, Kovaleva YuA, Klimina NA. Sarcopenic obesity. *RMJ — Russian Medical Journal* 2017; 25(1):24–29. (In Russian).
28. Hamaguchi Y, Kaido T, Okumura S, Ito T, Fujimoto Y, Ogawa K, et al. Preoperative intramuscular adipose tissue content is a novel prognostic predictor after hepatectomy for hepatocellular carcinoma. *J Hepatobiliary Pancreat Sci*. 2015; 22(6):475–485. DOI: 10.1002/jhbp.236
29. Boer BC, de Graaff F, Brusse-Keizer M, Bouman DE, Slump=CH, Slee-Valentijn M, et al. Skeletal muscle mass and quality as risk factors for postoperative outcome after open colon resection for cancer. *Int J Colorectal Dis*. 2016; 31(6):1117–1124. DOI: 10.1007/s00384-016-2538-1
30. Del Fabbro E, Parsons H, Warneke CL, Pulivarthi K, Litton JK, Dev R, et al. The relationship between body composition and response to neoadjuvant chemotherapy in women with operable breast cancer. *Oncologist*. 2012; 17(10):1240–1245. DOI: 10.1634/theoncologist.2012-0169
31. Paknikar R, Friedman J, Cron D, Deeb GM, Chetcuti S, Grossman PM, et al. Psoas muscle size as a frailty measure for open and transcatheter aortic valve replacement. *J Thorac Cardiovasc Surg*. 2016; 151(3):745–750. DOI: 10.1016/j.jtcvs.2015.11.022
32. Dalakas MC. Inflammatory muscle diseases. *N. Engl. J. Med*. 2015; 373(4):393–394. DOI: 10.1056/NEJMra1402225
33. Grogoy AS, Dudley GA. Skeletal muscle atrophy and increased intramuscular fat after incomplete spinal cord injury. *Spinal Cord*. 2007; 45(5):304–309. DOI: 10.1038/sj.sc.3101968
34. Mathur S, Lott DJ, Senesac C, Germain SA, Vohra RS, Sweeney HL, et al. Age-related differences in lower-limb muscle cross-sectional area and torque production in boys with Duchenne muscular dystrophy. *Arch. Phys. Med. Rehabil*. 2010; 91(7):1051–1058. DOI: 10.1016/j.apmr.2010.03.024
35. Seabolt LA, Welch EB, Silver HJ. Imaging methods for analyzing body composition in human obesity and cardiometabolic disease. *Ann N Y Acad Sci*. 2015; 1353(1):41–59. DOI: 10.1111/nyas.12842
36. Prado CM, Heymsfield SB. Lean tissue imaging: a new era for nutritional assessment and intervention. *JPEN J Parenter Enteral Nutr*. 2014; 38(8):940–953. DOI: 10.1177/0148607114550189
37. Sinelnikov A, Chuanxing Qu, David T, Fetzter M, Pelletier JS, Michael A, et al. Measurement of Skeletal Muscle Area: Comparison of CT and MR Imaging. *Eur J Radiol*. 2016; 85(10):1716–1721. DOI: 10.1016/j.ejrad.2016.07.006
38. Kovanlikaya A, Guclu C, Desai C, Becerra R, Gilsanz V. Fat quantification using three-point Dixon technique: in vitro validation. *Acad Radiol*. 2005; 12(5):636–639. DOI: 10.1016/j.acra.2005.01.019
39. Schlaeager S, Inhuber S, Rohrmeier A, Dieckmeyer M, Freitag F, Klupp E, et al. Association of paraspinal muscle water-fat MRI-based measurements with isometric strength measurements. *Eur Radiol*. 2019 Feb; 29(2):599–608. DOI: 10.1007/s00330-018-5631-8
40. Teichtahl AJ, Urquhart DM, Wang Y, Wluka AE, Wijethilake P, O'Sullivan R, et al. Fat infiltration of paraspinal muscles is associated with low back pain, disability, and structural abnormalities in community-based adults. *Spine J*. 2015; 15(7):1593–1601. DOI: 10.1016/j.spinee.2015.03.039
41. Buford TW, Lott DJ, Marzetti E, Wohlgemuth SE, Vandenberg K, Pahor M, et al. Age-related differences in lower extremity tissue compartments and associations with physical function in

- older adults. *Exp. Gerontol.* 2012; 47(1):38–44. DOI: 10.1016/j.exger.2011.10.001
42. Lorbergs AL, Noseworthy MD, Adachi JD, Stratford PW, MacIntyre NJ. Fat infiltration in the leg is associated with bone geometry and physical function in healthy older women. *Calcif. Tissue Int.* 2015; 97(4):353–363. DOI: 10.1007/s00223-015-0018-1
43. Han A, Bokshan SL, Marcaccio SE, DePasse JM, Daniels AH. Diagnostic Criteria and Clinical Outcomes in Sarcopenia Research: A Literature Review. *J Clin Med.* 2018; 7(4):70. DOI: 10.3390/jcm7040070
44. Murphy RA, Reinders I, Register TC, Ayonayon HN, Newman AB, Satterfield S, et al. Associations of BMI and adipose tissue area and density with incident mobility limitation and poor performance in older adults. *Am J Clin Nutr.* 2014; 99(5):1059–1065. DOI: 10.3945/ajcn.113.080796
45. White LJ, Ferguson MA, McCoy SC, Kim H. Intramyocellular lipid changes in men and women during aerobic exercise: a(1)H-magnetic resonance spectroscopy study. *J Clin Endocrinol Metab.* 2003; 88(12):5638–5643. DOI: 10.1210/jc.2003-031006
46. Rubbieri G, Mossello E, Di Bari M. Techniques for the diagnosis of sarcopenia. *Clinical cases in mineral and bone metabolism: the official journal of the Italian Society of Osteoporosis, Mineral Metabolism, and Skeletal Diseases.* 2014; 11(3):181–184 DOI: 10.11138/ccmbm/2014.11.3.181
47. Pietrobelli A, Formica C, Wang Z, Hetmsfield SB. Dual-energy X-ray absorptiometry body composition model: review of physical concepts. *Am. J. Physiol.-Endocrinol. Metab.* 1996; 271(6):941–951. DOI: 10.1152/ajpendo.1996.271.6.E941
48. Freda P, Wei S, Reyes-Vidal C, Eliza B, Arias-Mendoza F, Gallagher D, et al. Skeletal muscle mass in acromegaly assessed by magnetic resonance imaging and dual-photon X-ray absorptiometry. *J. Clin. Endocrinol. Metab.* 2009; 94(8):2880–2886. DOI: 10.1210/jc.2009-0026
49. Sirola J, Kroger H. Similarities in acquired factors related to postmenopausal osteoporosis and sarcopenia. *J Osteoporos.* 2011; 2011:14. DOI: 10.4061/2011/536735
50. Мисникова И. В., Ковалева Ю. А., Климина Н. А., Полякова Е. Ю. Оценка мышечной и жировой массы у пациентов с сахарным диабетом 2-го типа по результатам двухэнергетической рентгеновской абсорбциометрии. *Альманах клинической медицины.* 2018; 46(3):222–232. / Misnikova IV, Kovaleva YuA, Klimina NA, Polyakova EY. Assessment of muscle and fat mass in type 2 diabetes mellitus patients by dual-energy X-ray absorptiometry. *Almanac of Clinical Medicine.* 2018; 46(3):222–232. (In Russian). DOI: 10.18786/2072-0505-2018-46-3-222-232
51. Lee S, Kuk JL. Changes in fat and skeletal muscle with exercise training in obese adolescents: comparison of whole-body MRI and dual energy X-ray absorptiometry. *Obesity.* 2013; 21(10):2063–2071. DOI: 10.1002/oby.20448
52. Ticinesi A, Meschi T, Narici MV, Lauretani F, Maggio M. Muscle Ultrasound and Sarcopenia in Older Individuals: A Clinical Perspective. *J Am Med Dir Assoc.* 2017; 18(4):290–300. DOI: 10.1016/j.jamda.2016.11.013
53. Berger J, Bunout D, Barrera G, de la Maza MP, Henriquez S, Leiva L, et al. Rectus femoris(RF) ultrasound for the assessment of muscle mass in older people. *Arch Gerontol Geriatr.* 2015; 61(1):33–38. DOI: 10.1016/j.archger.2015.03.006
54. Sanada K, Kearns CF, Midorikawa T, Abe T. Prediction and validation of total and regional skeletal muscle mass by ultrasound in Japanese adults. *Eur J Appl Physiol.* 2006; 96(1):24–31. DOI: 10.1007/s00421-005-0061-0
55. Narici M, Franchi M, Maganaris C. Muscle structural assembly and functional consequences. *J Exp Biol.* 2016; 219:276–284. DOI: 10.1242/jeb.128017
56. Watanabe Y, Yamada Y, Fukumoto Y, Ishihara T, Yokoyama K, Yoshida T, et al. Echo intensity obtained from ultrasonography images reflecting muscle strength in elderly men. *Clin Interv Aging.* 2013; 8:993–998. DOI: 10.2147/CIA.S47263
57. Drakonaki EE, Allen GM, Wilson DJ. Ultrasound elastography for musculoskeletal applications. *Br J Radiol.* 2012; 85(1019):1435–1445. DOI: 10.1259/bjr/93042867

Информация об авторах:

Масенко Владислава Леонидовна, к. м. н., младший научный сотрудник лаборатории рентгеновской и томографической диагностики ФГБНУ «Научно-исследовательский институт комплексных проблем сердечно-сосудистых заболеваний». ORCID: <https://orcid.org/0000-0003-3970-4294>

Коков Александр Николаевич, к. м. н., заведующий лабораторией рентгеновской и томографической диагностики ФГБНУ «Научно-исследовательский институт комплексных проблем сердечно-сосудистых заболеваний». ORCID: <https://orcid.org/0000-0002-7573-0636>

Григорьева Инесса Игоревна, клинический аспирант кафедры пропедевтики внутренних болезней ФГБОУ ВО «Кемеровский государственный медицинский университет» Министерства здравоохранения Российской Федерации

Кривошапова Кристина Евгеньевна, к. м. н., научный сотрудник лаборатории патофизиологии мультифокального атеросклероза ФГБНУ «Научно-исследовательский институт комплексных проблем сердечно-сосудистых заболеваний». ORCID: <https://orcid.org/0000-0003-2384-5682>

Information about authors:

Vladislav L. Masenko, MD, PhD, junior researcher of the laboratory of x-ray and tomographic diagnostics Research Institute for Complex Issues of Cardiovascular Diseases. ORCID: <https://orcid.org/0000-0003-3970-4294>

Alexander N. Kokov, MD, PhD, head of laboratory of x-ray and tomographic diagnostics Research Institute for Complex Issues of Cardiovascular Diseases. ORCID: <https://orcid.org/0000-0002-7573-0636>

Inessa I. Grigoreva, clinical post-graduate student of the department of propaedeutics of internal diseases Kemerovo State Medical University

Kristina E. Krivoshapova, MD, PhD, researcher laboratory of pathophysiology of multifocal atherosclerosis Research Institute for Complex Issues of Cardiovascular Diseases. ORCID: <https://orcid.org/0000-0003-2384-5682>